

LÚPUS ERITEMATOSO DISCOIDE EM CÃO - RELATO DE CASO

DISCOID LUPUS ERYTHEMATOSUS IN A DOG - CASE REPORT

¹SOUZA, Leticia Gimenez, ²MIRANDA, Julia Beatriz, ³GONÇALVES, Livia Maria, ⁴SILVA, Marcus Vinycius Rosa Araújo, ⁵LUSCENTI, Maria Carolina Toalhari, ⁶SALOMÃO, Maria Eduarda Ferreira, ⁷SILVEIRA, Priscila Oliveira, ⁸OLIVEIRA, Taís Araújo; ⁹PRESSANTO, Tatiane Maria, ¹⁰ROSA, André Antunes Salla.

^{1a10}Departamento de Medicina Veterinária – Centro Universitário das Faculdades Integradas de Ourinhos-Unifio/FEMM

RESUMO

O Lúpus Eritematoso Discoide (LED) é uma doença autoimune que causa alterações no sistema tegumentar dos animais. Ela acomete cães, gatos, equinos e humanos. Sua etiologia ainda não é bem elucidada, mas acredita-se que fatores genéticos, hormonais e ambientais possam possivelmente desencadeá-la. Essa enfermidade é caracterizada por despigmentação, eritema e descamação nas áreas acometidas, podendo em casos crônicos úlceras serem observadas. Seu diagnóstico baseia-se nos resultados obtidos na anamnese, histórico, exame físico e no exame histopatológico. Por se tratar de uma doença autoimune não há cura definitiva, ocorre apenas o controle, que para tal, pode-se utilizar drogas imunossupressoras e restrição solar. Objetiva-se com presente trabalho relatar um caso de LED em um cão. No caso relatado o animal apresentava lesão com descamação, despigmentação e edemaciação em plano nasal. O diagnóstico definitivo foi feito por meio de exame histopatológico. Como tratamento foi prescrito omeprazol na dose de 0,4 mg/kg, via oral (VO), SID, durante 5 dias; prednisolona 0,8 mg/kg, VO, BID, durante 14 dias, posteriormente 0,4 mg/kg, VO, BID, durante mais 14 dias; cefalexina 21 mg/kg, VO, BID, durante 10 dias; Tacrolimus pomada 0,1%, SID, até novas recomendações; Dermotrat® creme, BID, até novas recomendações. O animal teve boa resposta ao tratamento instituído com melhora significativa dos sinais clínicos apresentados.

Palavras-chave: Dermatoses; Imunologia; Pele.

ABSTRACT

Discoid Lupus Erythematosus (DLE) is an autoimmune disease that causes changes in the integumentary system of animals. It affects dogs, cats, horses and humans. Its etiology is not yet the affected areas, and in chronic cases ulcers may be observed. Its diagnosis is based on the results obtained from anamnesis, history, physical examination and histopathological examination. As it is an autoimmune disease, there is no definitive cure, only control, which can include immunosuppressive drugs and sun restriction. The aim of this work is to report a case of LED in a dog. In the case reported, the animal presented a lesion with scaling, depigmentation and edema in the nasal plane. The definitive diagnosis was made through histopathological examination. As treatment, omeprazole was prescribed at a dose of 0.4 mg/kg, orally (orally), SID, for 5 days; prednisolone 0.8 mg/kg, orally, BID, for 14 days, then 0.4 mg/kg, orally, BID, for another 14 days; cephalexin 21 mg/kg, PO, BID, for 10 days; tacrolimus ointment 0.1%, SID, until further recommendations; Dermotrat® cream, BID, until further recommendations. The animal had a good response to the treatment instituted with significant improvement in the clinical signs presented. well understood, but it is believed that genetic, hormonal and environmental factors may possibly trigger it. This disease is characterized by depigmentation, erythema and scaling in.

Keywords: Dermatitis; Immunology; Skin.

INTRODUÇÃO

As dermatopatias autoimunes são caracterizadas como um conjunto de doenças causadas por uma orientação desordenada na resposta efetora do sistema imunológico dos animais afetados, fazendo com que ocorra uma resposta incomum e anormal,

contra componentes de seu próprio organismo (Tizard, 2014). A doença autoimune é um processo multifatorial, decorrente de uma falha na autotolerância, permitindo ativação de linfócitos T e B, que pode ocasionar uma patologia do tecido e uma doença autoimune (Day *et al.*, 2012). O complexo lúpus eritematoso envolve várias dermatopatias autoimunes que podem ser manifestadas pelas formas: lúpus eritematoso cutâneo esfoliativo (LECE), lúpus eritematoso cutâneo vesicular (LECV), lúpus eritematoso sistêmico (LES), oniquite lupoide canina e lúpus eritematoso discoide (LED) (Larsson; Otsuka, 2000, Banovic *et al.*, 2017). O LED pode ter duas variantes, a forma localizada chamada de Lúpus Eritematoso Discoide localizado facial (LEDL) que afeta o nariz e a face, e a forma generalizada, chamada de Lúpus Eritematoso Discoide Generalizado (LEDG) em que as lesões atingem áreas além da face, podendo atingir o dorso, a parte lateral e ventral do tórax, entre outras regiões (Olivry *et al.*, 2018).

A predisposição genética, envolvimento viral, hormonal e exposição à radiação ultravioleta acabam contribuindo com a alteração da regulação imunológica feita pelas células T, exarcebação da atividade de linfócitos B e inibição da atividade de linfócitos T supressores, anticorpos autorreativos são produzidos anormalmente, formação de imunocomplexos e interação com o sistema complemento, ocasionando o estabelecimento do LED e um intenso processo inflamatório (Neto; Bonfá, 2006). Quando a radiação solar penetra sobre a epiderme de um indivíduo geneticamente predisposto e alcança a camada basal da epiderme, há uma indução no aumento da expressão de autoantígenos na camada superficial da membrana celular dos queratinócitos (Neto; Bonfá, 2006).

No LED pode ocorrer principalmente eritema, despigmentação e descamação do focinho e região distal dos membros, cavidade oral e genitais (Gross *et al.*, 2009). O eritema e a despigmentação observados no plano nasal podem evoluir para a formação de crostas e ulcerações. Além disso, pode ocorrer progressão da doença para a ponte nasal, cavidade oral e região periorbitária, e nos casos crônicos pode ocorrer também alopecia e formação de cicatriz (Rhodes, 2003).

O diagnóstico definitivo para o LES e o LED é diferente, segundo à forma de apresentação da doença em cada um dos casos. O teste para detecção de autoanticorpos para antígenos nucleares (anticorpos antinucleares-AAN) é positivo em 85 à 90% dos casos de LES, sendo um achado compatível com a doença (Rhodes, 2003). Já no LED, o teste para AAN é positivo em apenas 5% dos casos (RHODES, 2003), visto que o diagnóstico definitivo consiste principalmente nos resultados de

histopatologia em conjunto com a sintomatologia clínica (Scott *et al.*, 1996; Harwey; Mckeever, 2004; Gross *et al.*, 2009).

O prognóstico para LES é bastante imprevisível enquanto para o LED na maioria das vezes é bom (Scott *et al.*, 1996). Não existe uma cura para a doença, visto que na maioria dos animais o tratamento será permanente e baseado na corticoterapia tópica ou sistêmica, em conjunto com tratamentos de suporte (Scott *et al.*, 1996).

O presente trabalho tem como objetivo relatar um caso de Lúpus Eritematoso Discóide em um cão.

RELATO DE CASO

Deu entrada no Centro Médico Veterinário Unifio um cão, macho, sem raça definida, 8 anos. Na primeira consulta a tutora relatou início de descamação em narina há três semanas e há uma semana iniciou edemaciação e despigmentação (Figura 1). Inicialmente foi utilizado Prednisona 0,4mg/kg BID por 5 dias, sem sucesso segunda a tutora. Também relatou três episódios de êmese em três dias (conteúdo espumoso de coloração amarela). Além disso, observou uma lesão alopecica em cauda, não soube informar quando iniciou, fez uso esporádico de Ectomisol® e notou pequena melhora.

Em exame físico apresentou mucosas congestas (ocular e oral), lacrimejamento bilateral com secreção translúcida, além de linfonodos mandibulares reativos. Tendo em vista as alterações da anamnese e exame físico, as suspeitas de diagnóstico foram: doença autoimune (Lúpus, Pênfigo) e Leishmaniose.

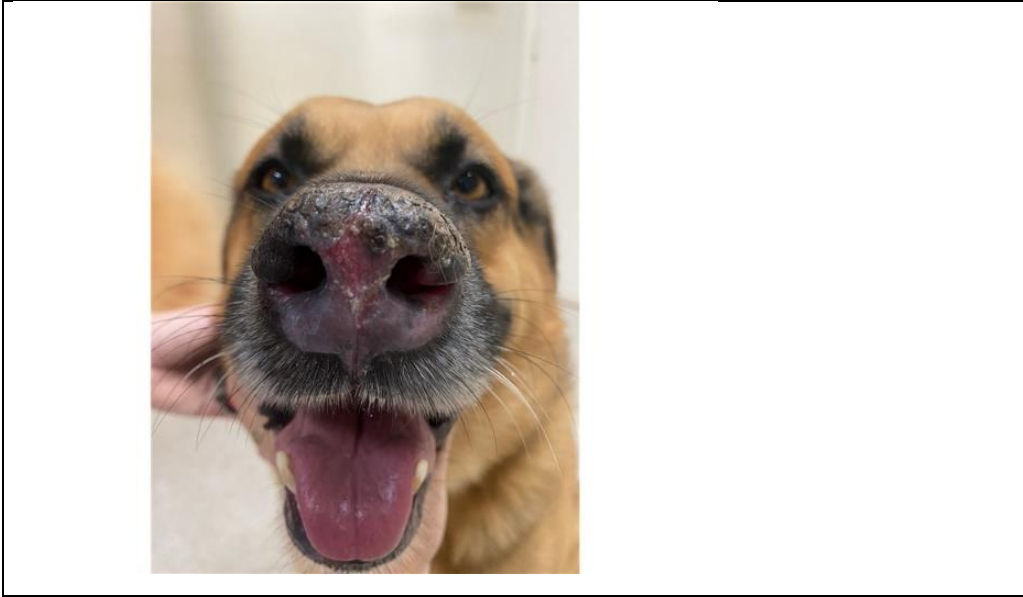
Foram realizados hemograma, bioquímico (perfil hepático e renal) e urinálise. Onde no hemograma, notou-se leucocitose por neutrofilia, linfopenia e monocitose com desvio a esquerda. Demais exames, sem alterações significativas.

Para fechar o diagnóstico foi realizada uma biopsia de região nasal, onde foi confirmado o diagnóstico de Lúpus Eritematoso Discoide. Foi prescrito o tratamento domiciliar com Gaviz 0,4 mg/kg, VO, SID, durante 5 dias; Prednisolona 0,8 mg/kg, VO, BID, durante 14 dias, posteriormente 0,4 mg/kg, VO, BID, durante mais 14 dias; Cefalexina 21 mg/kg, VO, BID, durante 10 dias; Tacrolimus pomada 0,1% - aplicar na região afetada SID, até novas recomendações; Dermotrat creme, aplicar na região afetada, BID, até novas recomendações.

Após 10 dias, o animal voltou para o retorno, onde foi relatado pela tutora melhora da lesão em plano nasal, desde os primeiros 4 dias de tratamento, mostrando

que estava sendo eficaz (Figura 2). Foi realizado outro retorno, depois de 14 dias para observar a evolução do tratamento, onde a tutora relatou uma melhora de quase 100% da lesão (Figura 3). O animal continua em tratamento e sendo monitorado constantemente, para o controle da doença.

Figura 1: Lesão com descamação, despigmentação e edemaciação em plano nasal.



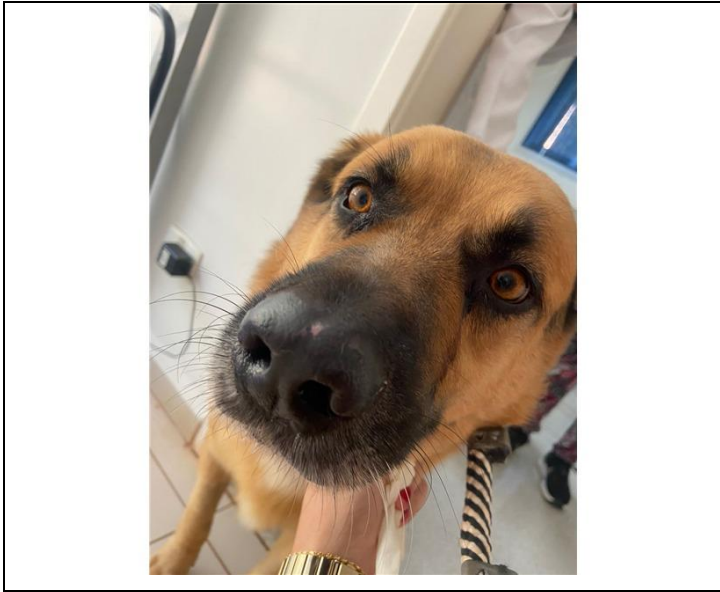Fonte: Pressanto (2024).

Figura 2: Lesão em plano nasal após 10 dias de tratamento.



Fonte: Pressanto (2024).

Figura 3: Lesão em plano nasal após 24 dias de tratamento.



Fonte: Pressanto (2024).

RESULTADOS E DISCUSSÃO

No caso descrito, o animal deu entrada no hospital apresentando uma lesão em plano nasal, com despigmentação, descamação e edemaciação, que segundo Rossi (2015), a LED se inicia com lesões cutâneas que são caracterizadas como eritema, despigmentação e descamação de plano nasal. Vale ressaltar que não somente o plano nasal é afetado, podendo haver proliferação da doença para ponte nasal, cavidade oral e região periorbitária, e nos casos crônicos alopecia e formação de cicatriz. Todavia, as sintomatologias iniciais mencionadas podem evoluir para a formação de crostas e ulcerações, além do que, a dor e o prurido são variáveis, exceto as alterações dermatológicas, os cães acometidos são sadios (Cornejo *et al.*, 2015).

Para chegar ao diagnóstico definitivo de LED, foi realizado a biopsia da lesão, para posteriormente realizar um exame histopatológico, que segundo Larsson e Lucas (2020) e Palumbo *et al.* (2010) relatam, o raspado cutâneo, exame citológico, citobacterioscópico, citofungoscópico e tricografia são utilizados na triagem e diagnóstico na clínica dermatológica, assim como hemograma, bioquímico, exame de urina e exames endócrinos são fundamentais para a avaliação sistêmica. Mas em alguns casos é necessário investigar através de outras técnicas, com a análise do tecido acometido, com a histopatologia, como foi feito no seguinte caso mencionado, pois muitas respostas estão na pele e não no sangue ou urina (Issa; Manela-Azulay,

2010; Patel; Forsythe, 2011; Rhodes; Werner, 2014). Os mesmos autores citam a importância do clínico em conhecer o vocabulário empregado pelo patologista bem como entender a visão microscópica que ajudaria no melhor reconhecimento da enfermidade, sendo essas as melhores formas de diagnosticar essa doença autoimune, assim como a história clínica e o exame físico do animal podem ajudar no diagnóstico. Já o hemograma do paciente, também apresentou alterações, tais como leucocitose por neutrofilia, linfopenia e monocitose com desvio a esquerda, indicando que o animal estava passando por um processo inflamatório decorrente da doença autoimune.

No tratamento prescrito, foi instituído um imunossupressor a base de corticosteroides, nesse caso foi a prednisolona; cefalexina; Gaviz® (Omeprazol); tacrolimus pomada e Dermotrat® creme. Segundo Horta e Val (2013), o tratamento pode representar um desafio pela limitação da pele às diferentes injúrias o que resulta em lesões semelhantes em um amplo espectro de doenças, além de não terem resolução definitiva, parcialmente controladas. Contudo, nesse caso, o paciente obteve resolução quase que definitiva das lesões após o uso inicial de corticoides e antibióticos, obtendo um ótimo controle da doença. Ainda no tratamento, segundo Rhodes (2003), a utilização de glicocorticóides tópicos no plano nasal e nas demais lesões, em alguns casos, poderá ser a única apresentação necessária para o controle das lesões dos casos discretos de LED, porém nesse caso foi necessário o uso de corticoterapia sistêmica, que mostrou uma alta eficácia juntamente com o uso da corticoterapia tópica.

O animal apresentou uma melhora significativa do quadro clínico, com regressão praticamente completa da lesão em plano nasal, mas ainda continua em tratamento e sendo acompanhado pelos Médicos Veterinários, corroborando com o que foi descrito na literatura por Banovic (2019), dizendo que a LED tem um prognóstico considerado favorável, tendo em vista a ausência de manifestações sistêmicas, sendo a forma de manifestação de lúpus mais frequente nos cães.

CONCLUSÃO

Pelo exposto, conclui-se que o Lúpus Eritematoso Discoide possui um bom prognóstico, pela ausência de manifestações sistêmicas e pela sua boa resposta aos tratamentos utilizados. No presente relato, podemos observar que é de suma importância ter um Médico Veterinário que saiba conduzir um diagnóstico precoce e prescrever o melhor tratamento ao paciente, para que assim possa ter uma completa

remissão e controle da doença, possibilitando uma boa qualidade de vida ao animal que possui essa doença autoimune.

REFERÊNCIAS

- BANOVIC, F.; ROBSON, D.; LINEK, M.; OLIVRY, T. Therapeutic effectiveness of calcineurin inhibitors in canine vesicular cutaneous lupus erythematosus. **Veterinary Dermatology**, v. 28, n. 5, p. 493–e115, 2017.
- BANOVIC, F. Canine cutaneous lupus erythematosus: newly discovered variants. **Veterinary Clinics of North America: Small Animal Practice**, v. 49, n. 1, p. 37-45, 2019.
- CORNEJO, C. L.; CORNEJO, C. L.; DIAZ, S. Lupus eritematoso cutáneo canino: algunas consideraciones acerca de la cercanía humana con los animales. **Rev. Med Chile**, v. 143, p. 405-407, 2015. Disponível em: doi: 10.4067/S0034-98872015000300020. Acesso em: 29 out. 2022.
- DAY, M. J.; SCHULTZ, R. D. **Veterinary Immunology – Principles and Practice**. Londres: Manson Publishing, 2012. 256 p.
- GROSS, T. L. *et al.* **Doenças de pele do cão e do gato – Diagnóstico clínico e histopatológico**. 2. ed. São Paulo: Roca, 2009.
- HARVEI, G. R.; McKEEVER, P. J. **Manual Colorido de Dermatologia do Cão e do Gato – diagnóstico e tratamento**. Rio de Janeiro: Revinter, 2004.
- HORTA, R. S.; VAL, A. O. C. Exames complementares no diagnóstico dermatológico em pequenos animais. **Cadernos Técnicos de Veterinária e Zootecnia**, v 71, p. 23–3, 2013.
- ISSA, M. C. A.; MANELA-AZULAY, M. Photodynamic therapy: a review of the literature and image documentation. **Anais Brasileiros de Dermatologia**, v 85(4), p. 501–51, 2010.
- LARSSON, C. E.; LUCAS, R. **Tratado de medicina externa: Dermatologia veterinária**. 2. ed., São Caetano do Sul –SP, 2020.
- LARSSON, C. E.; OTSUKA, M. Lúpus eritematoso discóide – LED: Revisão e casuística em serviço especializado na capital de São Paulo. **Revista de Educação Continuada do CRMV-SP**, v. 3, n. 1, p. 29-36, 2000.
- NETO, E. F. B.; BONFÁ, E. Lúpus Eritematoso Sistêmico. In: LOPES, A. C. **Tratado de Clínica Médica**. São Paulo: Roca, 2006, p. 1595-1604.
- OLIVRY, T.; LINDER, K. E.; BANOVIC, F. Cutaneous lupus erythematosus in dogs: a comprehensive review. **BMC Veterinary Research**, v. 14, p. 132, 2018.

- PALUMBO, M. I. P., MACHADO, L. H. A., CONTI, J. P., OLIVEIRA, F. C.; RODRIGUES, J. C. Incidência das dermatopatias auto-ímmunes em cães e gatos e estudo retrospectivo de 40 casos de lúpus eritematoso discóide atendidos no serviço de dermatologia da Faculdade de Medicina Veterinária e Zootecnia da UNESP – Botucatu. **Semina: Ciências Agrárias**, 31(3), p 39–744, 2010.
- PATEL, A.; FORSYTHE, P. J. **Dermatologia em pequenos animais**. Elsevier Brasil, 2011.
- RHODES, K. H. Dermatoses imunomediadas. In: BICHARD, S. J.; SHERDING, R. G. **Manual Saunders: clínica de pequenos animais**. 3. ed. São Paulo: Roca, 2003, p. 355-360.
- RHODES, K. H.; WERNER, A. H. **Dermatologia em Pequenos Animais**, 2 ed. São Paulo: Roca, 2014.
- SCOTT, D. W.; MILLER, W. H.; GRIFFIN, C. E. **Dermatologia de Pequenos Animais**. Rio de Janeiro: Interlivros, 5. ed., 1996, p. 539-543.
- TIZARD, I. R. **Imunologia veterinária: introdução**. 6. ed. São Paulo: Roca, 2002.