

# APLICAÇÃO DIÁRIA DE OCITOCINA EXÓGENA PARA AVALIAÇÃO REPRODUTIVA EM VACAS LEITEIRAS

## DAILY APPLICATION OF EXOGENOUS OCYTOCIN FOR REPRODUCTIVE ASSESSMENT IN DAIRY COWS

<sup>1</sup>BABY, Maria Eduarda Albergoni; <sup>1</sup> GONÇALVES, Elisa Fernandes; <sup>1</sup> RIBEIRO, Maria Julia; <sup>1</sup> SELA, Ederson de Almeida; <sup>1</sup> ROMERO, Beatriz Marques; <sup>1</sup> SILVA, Ana Luísa Santos; <sup>2</sup> SOUZA, Felipe Pinheiro; <sup>2</sup> CANUTO, Lucas Emanuel Ferreira.

<sup>1</sup>Discente do Curso de Medicina Veterinária do Centro Universitário das Faculdades Integradas de Ourinhos

<sup>2</sup>Docente do Curso de Medicina Veterinária do Centro Universitário das Faculdades Integradas de Ourinhos

### RESUMO

As fêmeas bovinas destinadas a produção leiteira precisam ter sua produção exigida ao máximo diversas propriedades estimulam a descida do leite com o uso de ocitocina exógena. A ocitocina é um hormônio produzido pelo hipotálamo armazenado na hipófise posterior e sintetizado nos corpos celulares dos neurônios dos núcleos paraventriculares e supra-ópticos hipotalâmico e sendo essencial no ciclo estral da fêmea bovina pois participa do processo de luteólise do corpo lúteo, durante as contrações do parto e expulsão da placenta. O presente estudo teve como objetivo observar possíveis alterações reprodutivas, promovidas pelo uso diário da aplicação de ocitocina exógena em vacas presentes na linha de ordenha da fazenda experimental da Unifio durante 60 dias. As avaliações reprodutivas eram realizadas duas vezes na semana com o auxílio da ultrassonografia transretal possibilitando a visualização de estruturas presentes no trato reprodutor.

**Palavras-chave:** Contrações; Corpo Lúteo; Hormônio; Placenta; Ultrassonografia.

### ABSTRACT

Bovine females destined for dairy production need to have their production demanded to the maximum, several properties stimulate milk letdown with the use of exogenous oxytocin. Oxytocin is a hormone produced by the hypothalamus stored in the posterior pituitary and synthesized in the cell bodies of neurons in the hypothalamic paraventricular and supraoptic nuclei and is essential in the estrous cycle of bovine females as it participates in the luteolysis process of the corpus luteum, during contractions of the childbirth and expulsion of the placenta. The present study aimed to observe possible reproductive changes, promoted by the daily use of exogenous oxytocin application in cows present in the milking line of the Unifio experimental farm for 60 days. Reproductive assessments were carried out twice a week with the aid of transrectal ultrasound, enabling the visualization of structures present in the reproductive tract.

**Keywords:** Contractions; Corpus luteum; Hormone; Placenta; Ultrasound.

### INTRODUÇÃO

As fêmeas bovinas destinadas a produção leiteira precisam ter sua produção exigida ao máximo, a reprodução possui suma importância na bovinocultura leiteira, uma vez que, para que se inicie a produção de leite deve ocorrer uma

gestação e a produção do bezerro, mas para que ocorra esta gestação o animal deve estar com o peso ideal para que seu ciclo estral possa ser iniciado (Fuchs *et al.*, 1990).

São poliéstricas não estacionais, ou seja, apresentam ciclos de forma regular ao longo de todo o ano, seu ciclo estral dura em média 21 dias, as fêmeas que ainda não apresentaram parição são denominadas de nulíparas, primíparas que possuem apenas uma parição primíparas e múltíparas apresentaram mais de uma parição (Marques, 2020).

Para uma alta produção de leite por vaca o animal precisa de bem estar e bom estado geral, alimentação adequada e evitar ao máximo situações de estresse ou doenças que podem afetar sua produção leiteira (Mascarenhas, 2014). A ordenha tem o objetivo de retirar o máximo de leite em menor tempo, mas para a retirada é necessário o desencadear da ejeção do leite, primeiro terá que sair do alvéolo da glândula mamária por meio da contração das células mioepiteliais, após, dentro do sistema dos ductos a ejeção do leite é mediada pela ação da ocitocina, um hormônio produzido e secretado principalmente pela neuro-hipófise (Uvnas-moberg *et al.*, 2015).

O leite, nada mais é do que uma combinação de elementos sólidos em água, sendo a água a maior parte (cerca de 87%). Os principais elementos sólidos do leite são: lipídios (3,5% a 5,3%), carboidratos (4,7% a 5,2%), proteínas (3% a 4%), sais minerais e vitaminas (1%) (Brito *et al.*, 2009).

Os testes físico-químicos são capazes de detectar alterações na composição do leite, tais alterações podem estar ligadas a diversos fatores, como por exemplo o manejo higiênico-sanitário da ordenha, nutrição dos animais, uso de medicamentos, além de detectar fraudes no leite e ara gerar aumento na produção dos bovinos de leite no Brasil podem-se usar várias ferramentas de manejo.

O uso da ocitocina exógena se enquadra em tal contexto, a ocitocina é utilizada na estimulação da descida do leite em vacas, onde tal hormônio produz seu efeito ejectolácteo via contrações das células mioepiteliais que se dispõem ao redor dos ductos alveolares, de modo que ocorra o esvaziamento mamário, sem que haja, no entanto, modificação de sua composição (Bossomeyer *et al.*, 2010).

Em relação a ocitocina na reprodução, a progesterona (P4) produzida pelo corpo lúteo após a ovulação será responsável por manter a gestação, mas se não ocorreu a fecundação os receptores de progesterona começam a diminuir sua expressão e o aumento dos receptores de estrógeno acabam desencadeando a

formação de fatores de luteólise, influenciando a expressão dos receptores de ocitocina que irá influenciar na produção de prostaglandina (PGF2 $\alpha$ ) (Carter; Altemus, 1997).

Com a presença do corpo lúteo vai ocorrer a inibição dos receptores de ocitocina, a inibição vai ocorrer através das células mononucleares do trofoectoderma que produzem e secretam na fase inicial do interferon-thau se ligando a células endoteliais do endométrio o que promove bloqueio RNAM que codifica o gene dos receptores de estrógeno e ocitocina impedindo assim mecanismo endometrial da luteólise a ocitocina no final da gestação tem papel de prepara o miométrio para o trabalho de parto e sua atividade vai ser influenciadas pelo cortisol (Burbach *et al.*, 2006).

Diante das informações, o objetivo desse estudo é avaliar o sistema reprodutor das fêmeas bovinas utilizadas na ordenha da fazenda experimental do Centro Universitário das Faculdades Integradas de Ourinhos e após relatar os efeitos da aplicação de ocitocina exógena nas vacas da linha de ordenha.

## **MATERIAL E METÓDOS**

O experimento foi realizado na fazenda escola do Centro Universitário das Faculdades Integradas de Ourinhos, na cidade de Ourinhos- SP, o presente projeto de pesquisa foi aprovado pelo Comitê de Ética no Uso de Animais do Centro Universitário de Ourinhos sob o número de protocolo n. 14/2023, ocorrendo sob os princípios éticos. A inclusão dos bovinos utilizados no devido experimento ocorreu mediante autorização da instituição e seus respectivos responsáveis, pois animais são provenientes da rotina do Hospital Veterinário “Roque Quagliato” do Centro Universitário das Faculdades Integradas de Ourinhos (HV-UNIFIO).

O estudo foi realizado entre os meses de agosto de 2023 a junho de 2024, os animais utilizados apresentavam exames negativo para brucelose, tuberculose e leptospirose, vacinadas contra raiva e febre aftosa, pois as vacinas podem ajudar a prevenir doenças que afetam diretamente o sistema reprodutivo das vacas. Por exemplo, doenças como a brucelose e a leptospirose podem causar problemas reprodutivos significativos, como abortos e dificuldades na concepção com isso gerando problemas por levar a custos elevados com tratamentos e substituição de animais.

As vacas em lactação utilizadas se encontram em sistema extensivo, ambas se encontram em piquete de pastagem de capim *Brachiaria brizantha* (*Urochloa brizantha*), recebendo de concentrado com farelo de soja, milho moído e livre acesso ao sal mineral.

Para a obtenção do leite é utilizado a ordenhadeira mecânica canalizada, este é um sistema de ordenha em que o leite é sugado por meio das teteiras e tem seu fluxo direcionado diretamente para o resfriador de leite, conhecido também como tanque de expansão, 63L/dia de produção média diária.

Para a realização do presente trabalho foi dividido oito vacas da linha de ordenha em dois grupos, o Grupo 1 utilizou-se vacas da raça Jersey e Grupo 2 Girolanda, durante a seleção dos animais realizou-se o exame ginecológico com o intuito de avaliar a saúde reprodutiva do animal e identificar possíveis problemas que possam afetar a fertilidade e a eficiência da produção. Durante o exame foi obtido informações sobre o histórico reprodutivo, incluindo ciclo estral, partos anteriores, tratamento e foi avaliado o comportamento do animal sendo observado sinais de cio ou qualquer comportamento anômalo e condição geral do animal.

Em relação as vacas Jersey que pertenciam ao grupo 1 pesavam em média 350 kg, multípara e com média de idade era de cinco anos já as Girolandas do Grupo 2 eram primíparas, com peso médio de 450 três anos de idade e todas apresentavam a maturidade das estruturas reprodutivas de ambos os grupos não possuíam histórico de patologias reprodutiva. Para a realização do experimento ambos os grupos receberam a aplicação de 20 UI de ocitocina exógena por via intramuscular (IM) durante a segunda ordenha do dia realizada todos os dias às 13:00 p.m. . As aplicações foram realizadas durante 8 semanas, e foram realizadas do dia 18/03/2024 a 24/05/2024 totalizando 64 dias, e utilizou-se seringa de 5 ml, com agulhas com o tamanho 30X8.

A avaliação reprodutiva foi realizada duas vezes na semana com o auxílio do ultrassom sonoScape 6 V, utilizado transretal para a observação e medições de folículos, ovário, corpo lúteo e útero. A ultrassonografia é uma ferramenta importante na gestão de rebanhos leiteiros pois permite a detecção precoce da gestação em vacas, avaliações de condições como cistos ovarianos, corpos lúteos persistentes e outras anomalias ovarianas ou uterinas, permitindo a avaliação da integridade do útero e a detecção de problemas como endometrite, que pode afetar a fertilidade e a saúde geral da vaca. O monitoramento da saúde uterina é crucial para garantir a

recuperação adequada pós-parto e para manter a produção de leite. Por essa razão o estudo teve como objetivo realizar uma saúde reprodutiva das vacas, otimizando o gerenciamento do rebanho e melhora a eficiência da produção de leite. Pois com o diagnóstico preciso e precoce de problemas reprodutivos e de gestação, é possível reduzir o número de inseminações e tratamentos desnecessários levando a uma melhora geral na produtividade e a uma redução de custos associados a problemas reprodutivos.

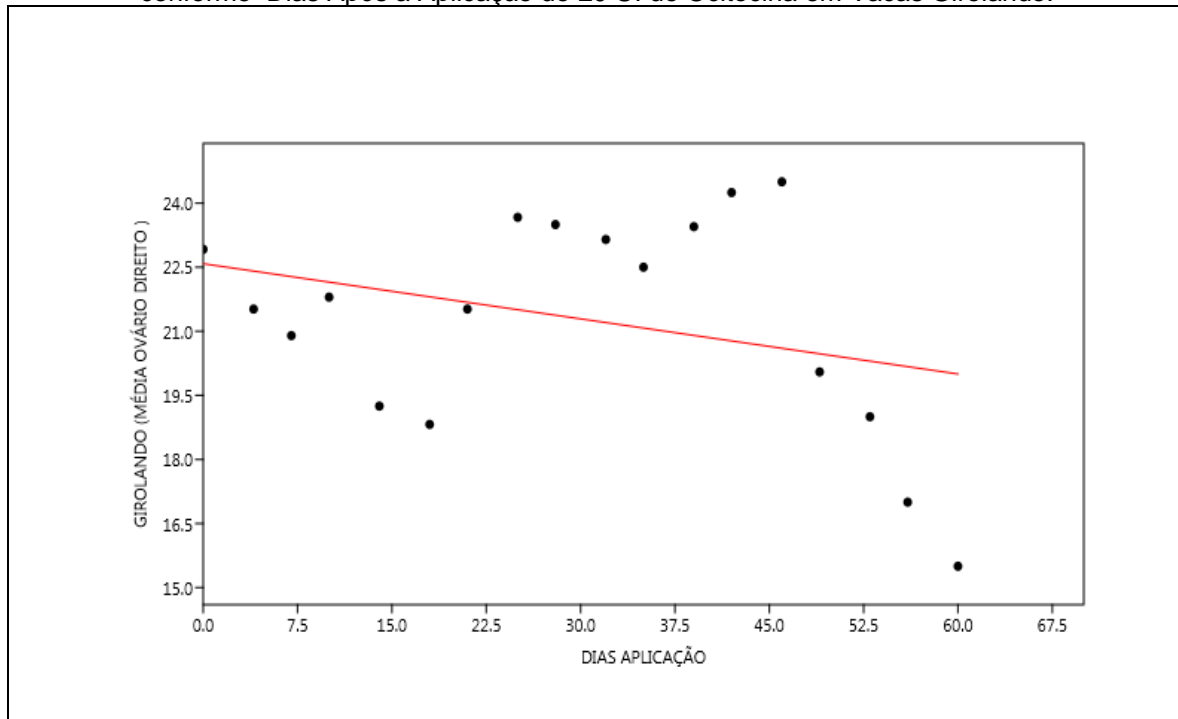
## RESULTADOS E DISCUSSÃO

Verificou-se que após sessenta e quatro dias de aplicação de 20 UI de ocitocina exógena, e realizando dois acompanhamentos com o ultrassom transretal não observou efeito negativo nos parâmetros reprodutivos avaliados, sendo ele as medições do tamanho dos dois ovários e folículos presentes. O tamanho normal do ovário de uma vaca pode variar dependendo de vários fatores, como a idade, a fase do ciclo estral e a condição geral da vaca. No entanto, em uma vaca adulta saudável, o ovário geralmente tem um tamanho que varia entre 3 a 5 centímetros de comprimento e cerca de 2 a 4 centímetros de largura.

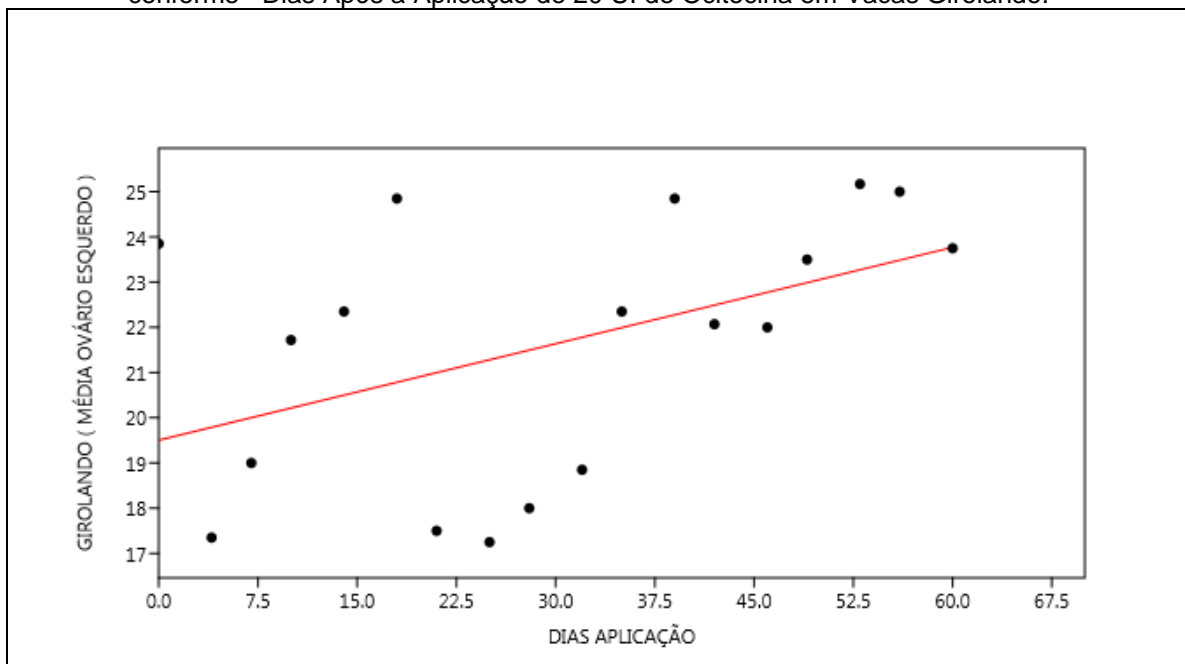
Durante o ciclo estral, o tamanho e a aparência dos ovários podem mudar, principalmente devido ao desenvolvimento dos folículos e ao corpo lúteo. Para uma avaliação precisa, normalmente é necessário realizar um exame ultrassonográfico, que pode fornecer informações detalhadas sobre a saúde e a função dos ovários.

O comparativo entre o ovário direito (Figura 1) e esquerdo (Figura 2) dentre as demonstrou a regressão linear a raça girolando, mas segundo Nascimento *et al.* (2003), as características morfológicas do ovário variam em função do estágio reprodutivo por essa razão não teria como afirmar que a regressão linear da raça girolando seria pelo uso da ocitocina exógena.

**Figura 1** – Gráfico da Regressão Linear entre a Média das Dimensões (em cm) do Ovário Direito conforme Dias Após a Aplicação de 20 UI de Ocitocina em Vacas Girolando.

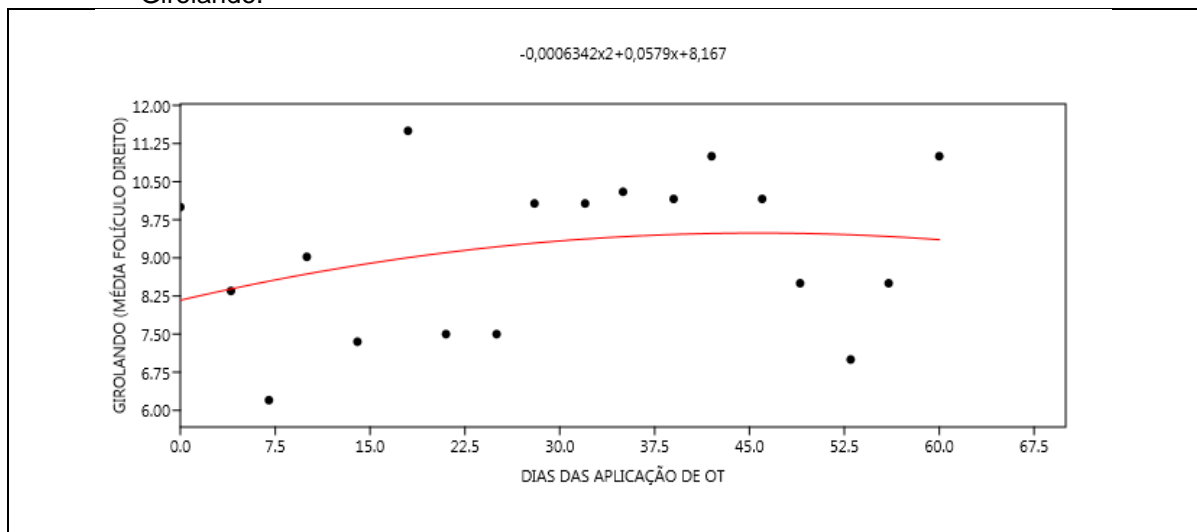


**Figura 2** – Gráfico da Regressão Linear entre a Média das Dimensões (em cm) do Ovário Esquerdo conforme Dias Após a Aplicação de 20 UI de Ocitocina em Vacas Girolando.

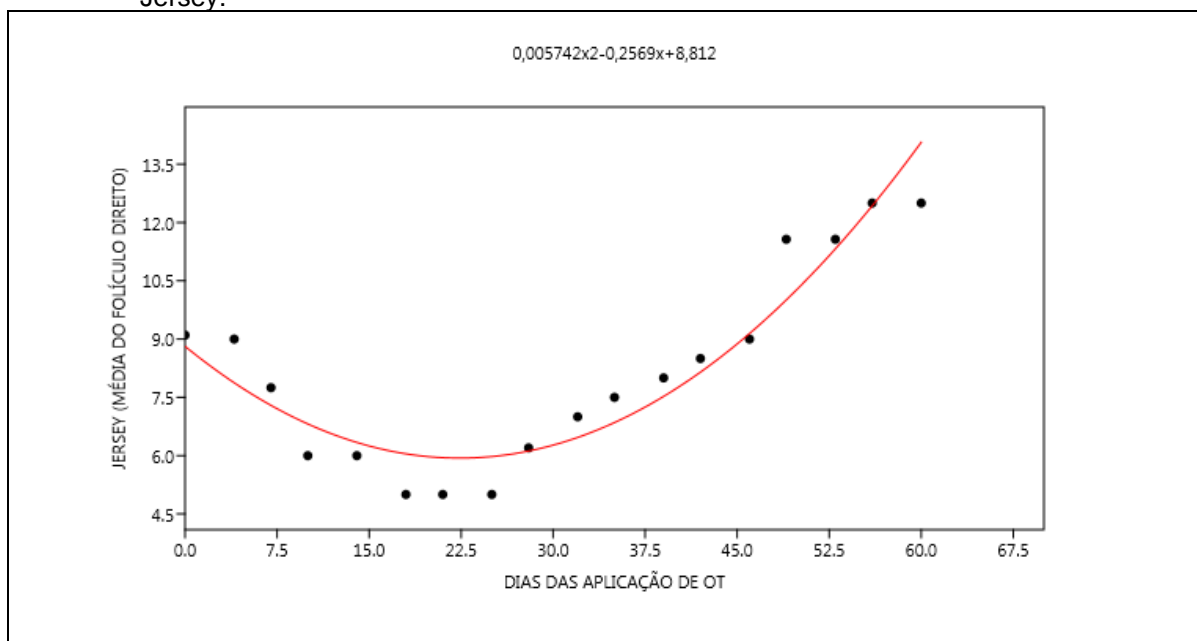


O crescimento folicular nas duas raças como demonstra os gráficos das Figuras 3,4,5,6 foram diferentes, mas já era o esperado pois as raças de vacas têm características genéticas diferenças que podem influenciar a taxa de crescimento folicular, mas o padrão de crescimento foi normal, com isso podendo afirmar que a aplicação de 20 UI de ocitocina exógena IM não gerou alteração nos hormônios do ciclo estral.

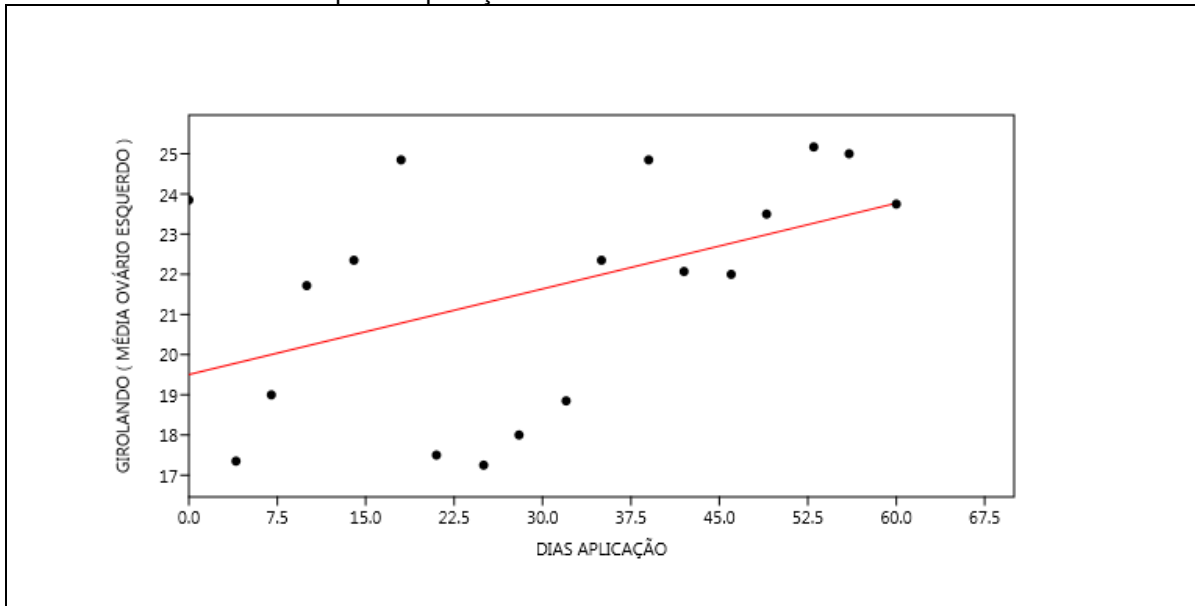
**Figura 3** – Gráfico e Equação da Regressão Polinomial Quadrática entre a Média das Dimensões (em cm) do Folículo Direito conforme Dias Após a Aplicação de 20 UI de Ocitocina em Vacas Girolando.



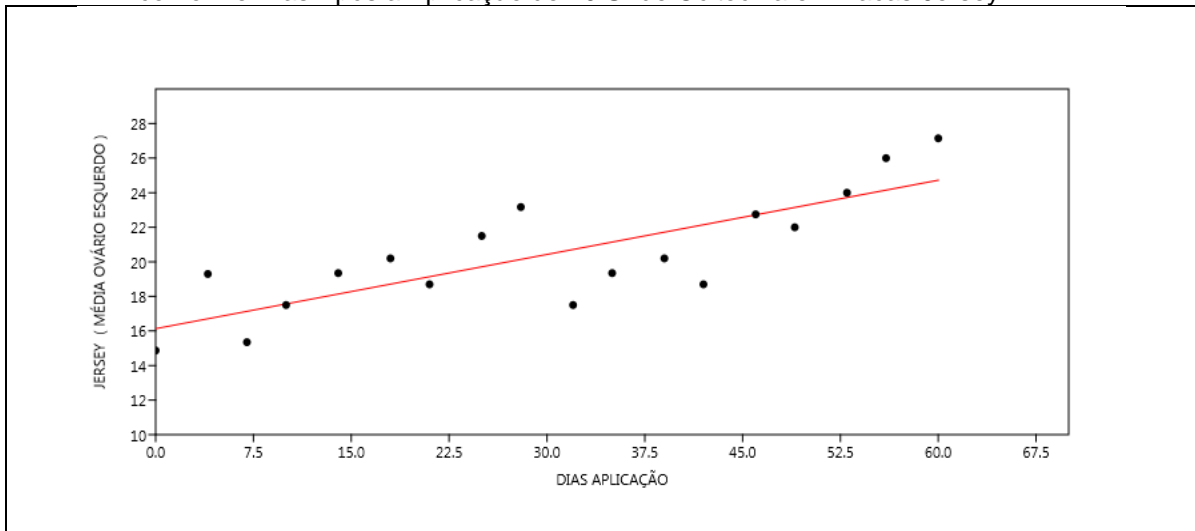
**Figura 4** – Gráfico e Equação da Regressão Polinomial Quadrática entre a Média das Dimensões (em cm) do Folículo Direito conforme Dias Após a Aplicação de 20 UI de Ocitocina em Vacas Jersey.



**Figura 5** – Gráfico da Regressão Linear entre a Média das Dimensões (em cm) do Ovário Esquerdo conforme Dias Após a Aplicação de 20 UI de Ocitocina em Vacas Girolando.



**Figura 6** – Gráfico da Regressão Linear entre a Média das Dimensões (em cm) do Ovário Esquerdo conforme Dias Após a Aplicação de 20 UI de Ocitocina em Vacas Jersey.



## CONCLUSÕES

A metodologia proposta foi possível a realização da avaliação reprodutiva nas fêmeas leiteiras, possibilitando a capacitação da utilização do ultrassom pois a ultrassonografia é uma ferramenta essencial para o controle reprodutivo e o manejo das vacas, contribuindo para uma produção mais eficiente e sustentável na pecuária.



Com a pesquisa em artigos científicos e revisão de assuntos ministrados em sala de aula como a fisiologia da fêmea bovina e os hormônios envolvidos no ciclo estral.

O uso de hormônios excessivo pode levar desenvolvimento de cistos ovarianos, que são estruturas cheias de líquido que podem interferir na ovulação e na fertilidade, ou alteração do ambiente uterino, ou causar desregulações que dificultam a detecção do momento exato da ovulação e da inseminação. Por essa razão é ideal minimizar esses riscos, é fundamental que o uso de hormônios na reprodução seja feito sob orientação e supervisão de um veterinário experiente. Mas com o trabalho demonstrou que o uso durante a ordenha de 20 UI de ocitocina exógena durante 60 dias, não foi capaz de promover nenhuma alteração no sistema reprodutivo. Apenas foi observado que o crescimento folicular e ovariano foi diferente quando avaliou-se com a linearidade estatística.

## REFERÊNCIAS

BOSSEMEYER, R; CHAGAS, A.M.; CHAGAS, C.A. **Drogas que estimulam e deprimem a musculatura uterina.** In: SILVA, P. Farmacologia. 8.ed. Rio de Janeiro: Editora Guanabara, 2010. Cap.85, p.865-871

BURBACH, J. P.; YOUNG, Larry J.; RUSSELL, J. Oxytocin: synthesis, secretion, and reproductive functions. **Knobil and Neill's physiology of reproduction**, v. 2, p. 3055-3128, 2006.

BRITO, A. C.; NOBRE, F. V.; FONSECA, J. R. R. (Org.) **Bovinocultura leiteira: Informações técnicas e de gestão.** Natal: SEBRAE/RN, p.239-246, 2009.

BRUCKMAIER RM, Schams D, Blum JW. Aetiology of disturbed milk ejection in parturient primiparous cows. **J Dairy Res.** Nov 2001.

CARTER, C.S.; ALTEMUS, M. Integrative functions of lactational hormones in social behavior and stress management. **Annals of the New York Academy of Sciences**, v.807, p.164–174, 1997.

FUCHS, A. R.; HELMER, H.; CHANG, S. M.; FIELDS, M. J. Concentration of oxytocin receptors in the placenta and fetal membranes of cows during pregnancy and labour. **Journal of Reproduction and Fertility**, v. 96, p. 775-783, 1990.

MARQUES, L.R; *et al.* Detecção de estro e desempenho reprodutivo de vacas leiteiras: Revisão. **Research, Society and Development.** Rio Verde, v.9, n.7, p.33, 2020.

MASCARENHAS, Leandro Mendes *et al.* **Efeito da aplicação de ocitocina durante a ordenha sobre a eficiência reprodutiva de vacas mestiças submetidas à inseminação artificial em tempo fixo** 2014.

NASCIMENTO, Aparecida Alves do et al. Correlação morfométrica do ovário de fêmeas bovinas em diferentes estádios reprodutivos. **Brazilian Journal of Veterinary Research and Animal Science**, v. 40, p. 126-132, 2003.

UVNÄS-MOBERG, Kerstin; HANDLIN, Linda; PETERSSON, Maria. Self-soothing behaviors with particular reference to oxytocin release induced by non-noxious sensory stimulation. **Frontiers in Psychology**, v. 5, p. 1529, 2015.